

· 实验研究 ·

神经生长因子对成年兔视神经夹伤后修复的影响

孙志敏 管怀进 程新梁 丁斐

【摘要】 目的 研究神经生长因子(NGF)对成年兔视神经夹伤后修复的影响。方法 16 只成年兔随机分成 NGF 组和对照组,每组 8 只兔。建立兔右眼视神经夹伤模型后分别将载有 0.06 ml NGF(浓度: 5×10^{-4} g/L, NGF 组)或等量磷酸盐缓冲液(PBS)(对照组)的组织工程化神经移植于视神经损伤处;并向右眼玻璃体腔内注入 0.02 ml NGF(浓度: 5×10^{-4} g/L, NGF 组)或等量 PBS(对照组)。所有兔左眼为正常空白对照组。分别于夹伤后 1 d、2 周、8 周进行闪光视觉诱发电位(FVEP)检查。夹伤后 8 周时作光学显微镜和电子显微镜检查观察视网膜神经节细胞(RGC)和视神经的改变,同时用计算机图像处理系统作视神经纤维计数。结果 夹伤后 2 周时 FVEP 检查结果显示,NGF 组伤眼与健眼 FVEP 幅值比为 0.765 ± 0.150 , 对照组为 0.494 ± 0.108 , NGF 组与对照组相比差异有统计学意义($P < 0.01$)。夹伤后 8 周时 NGF 组伤眼与健眼 FVEP 幅值比为 0.581 ± 0.138 , 对照组为 0.409 ± 0.119 , NGF 组与对照组相比差异有统计学意义($P < 0.05$)。夹伤后 8 周时的光学显微镜和电子显微镜检查结果显示:NGF 组 RGC、视神经纤维的退变较对照组轻。夹伤后 8 周时 NGF 组和对照组视神经纤维计数分别为 $(10\ 955 \pm 608.7)$ 、 $(7\ 898 \pm 608.8)$ 根/mm², 两组间差异有统计学意义($P < 0.001$)。结论 NGF 能够在一定程度上增加 RGC 的存活,促进轴突的再生,因而对视神经夹伤后的修复、视功能的恢复具有一定的促进作用。

【关键词】 神经生长因子; 视神经损伤; 疾病模型,动物; 血视网膜屏障

中图分类号:R774.6 R446.1

Effect of nerve growth factor on recuperation of optic nerve after contusion by clamping in adult rabbits

SUN Zhi-min, GUAN Huai-jin, CHENG Xin-liang, et al. Department of Ophthalmology, Affiliated Hospital, Nantong Medical College, Nantong 226001, China

Corresponding author: GUAN Huai-jin, Email: Guanhj@public.nt.js.cn

【Abstract】 Objective To investigate the effect of nerve growth factor (NGF) on recuperate of optic nerve after contusion by clamping in adult rabbits. Methods Sixteen adult rabbits were randomly divided into NGF and the control group with 8 rabbits in each group. After the optic nerve of the right eyes was clamped, tissue engineering nerve containing 0.06 ml NGF (concentration: 5×10^{-4} g/L, NGF group) and 0.06 ml of PBS (control group) was immediately transplanted into the injured eyes respectively, and 0.02 ml NGF (concentration: 5×10^{-4} g/L, NGF group) and 0.02 ml of PBS (control group) were injected into the vitreous of right eyes respectively. Flash visual evoked potential (FVEP) test was performed on the eyes 1 day, 2 weeks and 8 weeks after the injury. The number of retinal ganglion cells (RGCs) and changes of optic nerves were observed by light microscopy and electron microscopy at the 8th week after contusion, and a computer-image-analysis system was used to count the optic nerve axons. Results The ratio of amplitude of FVEP of the injured and healthy eyes was 0.765 ± 0.150 in NGF group and 0.494 ± 0.108 in the control at the 2th week after injury with a significant difference between the two groups ($P < 0.05$); and was 0.581 ± 0.138 and 0.409 ± 0.119 respectively at the 8th week after contusion with statistical difference between the two groups ($P < 0.05$). The results of light microscopy and electron microscopy showed that degeneration of RGCs and optic nerves in the NGF group was lighter than that in the control group 8 weeks after injury, while the amount of optic nerve axons was $(10\ 955 \pm 608.7)$ axons/mm² in the NGF group and $(7\ 898 \pm 608.8)$ axons/mm² in the control with statistical difference between the two groups ($P < 0.05$). Conclusion NGF may redound to the survival of RGCs and regeneration of the axons in some degree, which can promote the recuperation of optic nerve and visual function.

【Key words】 Nerve growth factor; Optic nerve injuries; Disease models, animal; Blood-retinal barrier

基金项目:国家自然科学基金资助项目(C010601)

作者单位:226001 南通医学院附属医院眼科[孙志敏(现在南通医学院第二附属医院眼科)、管怀进、程新梁],南通医学院分子神经科学研究所(丁斐)

通讯作者:管怀进,Email: Guanhj@public.nt.js.cn

视神经夹伤后视网膜神经节细胞(RGC)因凋亡而死的观点已成为共识^[1]。一旦 RGC 凋亡则视神经不能再生,最终将导致视功能的永久丧失。根据目前的研究,给予外源性神经营养因子可减少 RGC 的凋亡^[2],

促使 RGC 的存活和残留轴突的再生。神经生长因子 (NGF) 是否对 RGC 具有保护作用尚存在争议。我们通过建立兔视神经夹伤模型, 采用向玻璃体腔内注入 NGF、球后移植含有 NGF 的组织工程化神经的给药方式, 从形态和功能两方面来探讨 NGF 对高等脊椎动物视神经损伤后修复的影响。

1 材料和方法

1.1 材料

神经生长因子 (NGF)- β 购自美国 Biodesign 公司。组织工程化神经 (主要成分为壳聚糖和聚乙醇酸) (中国专利公开号: ZL01108208.9) 由南通医学院分子神经科学研究所提供。

1.2 兔视神经夹伤模型制作

健康成年中国大耳白兔 16 只由南通医学院实验动物中心提供, 体重 2.5~3.0 kg, 雌雄不限。实验前常规双眼前后节检查均无异常、闪光视觉诱发电位 (FVEP) 检查无异常。随机分为 NGF 组和对照组, 每组 8 只兔。选每只兔的右眼为致伤眼。3% 戊巴比妥钠按 1 ml/kg 的剂量经兔耳缘静脉注射麻醉动物后, 沿角巩膜缘剪开 9 点至 3 点钟处的上方球结膜, 分离筋膜囊, 暴露上直肌和上斜肌。用斜视钩钩住这两条肌肉, 将眼球向内下方牵引。分离筋膜囊后, 暴露眼球缩肌。用虹膜恢复器向两侧分开眼球缩肌, 避开睫状血管, 必要时予棉签向鼻下方轻压眼球, 即可见视神经。将 NGF 组兔在视神经距眼球后方 5 mm 处用眼科蚊钳钳夹视神经 (上紧 3 齿, 维持 10 s) 后切开视神经鞘膜, 并将含有 0.06 ml NGF (浓度: 5×10^{-4} g/L) 的组织工程化神经固定于视神经损伤处, 然后于颞上方角膜缘后 2 mm 在经瞳孔直视下向玻璃体腔内缓慢注入 0.02 ml 含有 1 μ g NGF 的磷酸盐缓冲液 (PBS)。将含 0.06 ml PBS 的组织工程化神经固定于对照组兔视神经损伤处, 并向玻璃体腔内注入 0.02 ml 不含药物的 PBS。所有兔的左眼为正常空白对照眼, 以同样方法手术暴露, 但不致伤视神经。待动物清醒后观察瞳孔对光反射, 凡瞳孔直接对光反射消失, 直径大于 4 mm 者用于本实验。

1.3 FVEP 检查

采用 VETS-III 视觉电生理检查系统 (重庆医用设备厂), 在安静状态下行兔双眼 FVEP 检查。参数设置为全视野连续白光, 刺激光强为 4 cd/m², 背景光强为 0 cd/m², 闪烁频率 2 Hz, 低频为 0.1 Hz, 高频为 85 Hz, 叠加次数 100 次, 放大倍数为 10 K。作用电极置于耳根前缘连线的中点 (Oz), 参考电极放在前额正中

(Fz), 接地电极放置于耳根部。

1.4 标本取材方法

于手术后 8 周安乐致死动物后迅速摘下眼球 (摘除的眼球包含长约 8~10 mm 的球后视神经)。分别在 NGF 组和对照组中, 各随机选取 2 只伤眼连同视神经送光学显微镜检查; 每组剩下 6 只伤眼, 将视神经离断后, 所有视神经制作成电子显微镜标本, 其中 3 只眼的视网膜制作成电子显微镜标本, 另 3 只眼的视网膜制作成光学显微镜标本。再随机选取 8 只正常空白对照眼, 2 只送光学显微镜检查, 6 只送电子显微镜检查。

1.5 光学显微镜标本制作

眼球固定液 (由 95% 酒精、蒸馏水、40% 甲醛、冰醋酸按比例配制而成) 固定 24~72 h 后, 将眼球沿角膜顶点与视盘鼻侧缘的连线剖成两半球, 再将颞侧半球开一小窗后进行酒精梯度脱水、包埋、切片 (片厚 5 μ m, 连续切片 5~10 张)、苏木素-伊红 (HE) 染色后在显微镜下观察、摄片。

1.6 电子显微镜标本制作

4% 戊二醛固定后将视网膜及视神经在距球后 2 (损伤处近端)、7 mm 处 (损伤处远端), 修成约 1.0 mm \times 1.5 mm 大小的组织块, 二甲酸钠缓冲液漂洗, 1% 锇酸后固定, 酒精梯度脱水, Epon 812 包埋、切片 (片厚 50~70 nm), 醋酸铀和枸橼酸铅双重染色, 电子显微镜下观察、摄片。

1.7 视神经纤维计数

按电子显微镜标本制作方法固定、脱水、包埋、作视神经横断面 (球后 2 mm 处) 的半薄切片, 片厚约 1 μ m, 0.1% 甲苯胺蓝染色, 用 CMM-302T 病理远程会诊工作站系统中由北京航空航天大学工业图像中心研制的计算机自动图像分析系统作神经纤维计数, 每组计数 6 张切片, 每张切片计数 6 个视野, 取其平均数。

1.8 统计学处理

全部实验数据输入计算机, 以 SAS 统计软件包处理, 用单因素方差分析作统计分析。

2 结果

2.1 FVEP 检查结果

正常兔 P₁ 波的波幅为: (13.24 \pm 1.71) μ V, P₂ 波的波幅为: (10.13 \pm 3.39) μ V。视神经夹伤后首先导致 P₂ 波波平坦甚至消失, 术后 8 周时, 除 NGF 组有 1 只兔的 P₂ 波明显引出外, 其余兔的 P₂ 波均为波形平坦甚至消失。伤后 1 d 时, NGF 组伤眼与健眼 P₁ 波幅值比为 0.491 \pm 0.065, 对照组为 0.517 \pm 0.061

($F=0.70, P>0.05$)。伤后 2 周时, NGF 组伤眼与健眼 P_1 波幅值比为 0.765 ± 0.150 , 对照组为 0.494 ± 0.108 ($F=17.18, P<0.01$)。伤后 8 周时 NGF 组伤眼与健眼 P_1 波幅值比为 0.581 ± 0.138 , 对照组为 0.409 ± 0.119 ($F=7.16, P<0.05$)。

2.2 光学显微镜观察结果

正常空白对照组视网膜 RGC 排列较为整齐和密集, 呈圆形或卵圆形, 细胞核清楚, 核仁明显, 细胞浆丰富, 均质, 细胞间可见 Müller 纤维, 各层视网膜间界限较清楚。视神经纤维排列整齐, 间隔匀称, 胶质细胞长轴与神经纤维走向一致, 呈极性排列。

NGF 组视网膜 RGC 排列稀疏, RGC 形态尚正常, 细胞间可见较多 Müller 纤维, 各层视网膜间界限较清楚(图 1)。视神经纤维排列尚整齐, 可见空泡变性, 神经纤维间可见胶质细胞增多(图 2)。

对照组视网膜 RGC 排列稀疏明显, 部分 RGC 形态尚正常, 部分 RGC 可见核碎裂, 残留的 RGC 间可见较多 Müller 纤维(图 3)。视神经纤维排列较紊乱, 空泡变性较剧, 纤维间可见胶质细胞明显增多(图 4)。

2.3 电子显微镜观察结果

正常兔视网膜 RGC 呈卵圆形, 细胞浆中有较多的线粒体, 粗面内质网, 高尔基复合体和多聚核糖体, 神经纤维层内可见均匀排列的微管、微丝和线粒体。视神经轴浆均匀, 轴突内微管、微丝丰富, 可见线粒体, 轴突外包裹着细板层致密的完整髓鞘, 轴突与髓鞘间无空隙。NGF 组视网膜 RGC 数目明显下降, 神经纤维层内见轴突内容崩解消失, 少量残留的轴突形态正常, 其邻近的 RGC 的伤害相对较轻, 细胞器结构尚正常, 双

层核膜可见(图 5)。视神经:(1)球后 2 mm 处(损伤处近端)轴突较正常稀疏, 部分轴突形态正常, 部分轴突变性, 轴突与髓鞘间有腔隙形成, 髓鞘结构紊乱, 出现板层分离(图 6);(2)球后 7 mm 处(损伤处远端)轴突较损伤前稀疏, 部分轴突形态正常, 部分轴突变性, 轴突与髓鞘间有腔隙形成, 髓鞘结构紊乱, 出现板层分离, 其间可见神经胶质细胞内髓鞘包裹轴突形成的薄髓纤维, 即视神经出现再生并跨越了损伤处(图 7)。

空白对照组视网膜神经纤维层内见轴突内容崩解消失, 邻近的 RGC 细胞浆固缩, 染色质边集, 亦可见损害相对较轻的 RGC, 细胞浆丰富, 双层核膜可见, 细胞旁可见形态正常的轴突。视神经:(1)球后 2 mm 处(损伤处近端)轴突较正常稀疏, 部分轴突形态正常, 部分轴突变性, 轴突与髓鞘间有腔隙形成, 髓鞘结构紊乱, 出现板层分离, 与 NGF 组相比其轴突变性程度相对较重(图 8);(2)球后 7 mm 处(损伤处远端)轴突稀疏明显, 部分轴突变性退变形似蜂窝, 可见星形胶质细胞形成的致密的胶质瘢痕(图 9)。

2.4 视神经纤维计数

手术后第 8 周兔视神经纤维计数: 正常对照组为 $(28\ 701 \pm 706.8)$ 根/ mm^2 ; 空白对照组为 $(7\ 898 \pm 608.8)$ 根/ mm^2 ; NGF 组为 $(10\ 955 \pm 608.7)$ 根/ mm^2 。3 组间差异均有统计学意义 ($F=1\ 830.49, P<0.001$)。

3 讨论

目前视神经损伤模型有视神经完全损伤和视神经不完全损伤两类。完全损伤方法是直接切断视神经, 它是各种视神经损伤动物模型中最易建立, 也是最易于

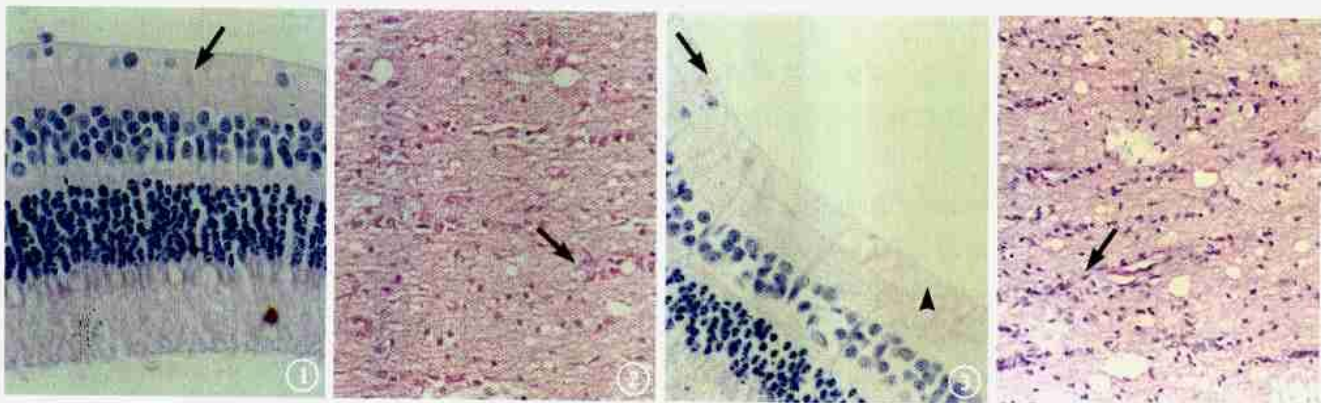


图 1 NGF 组兔视网膜光学显微镜像, RGC 排列稀疏, 细胞间较多 Müller 纤维(黑箭) HE $\times 400$ 图 2 NGF 组兔视神经光学显微镜像, 视神经纤维排列整齐, 可见空泡变性, 神经纤维间可见胶质细胞增多(黑箭) HE $\times 400$ 图 3 对照组兔视网膜光学显微镜像, RGC 排列稀疏明显, 部分 RGC 可见细胞核碎裂(黑箭), 残留的 RGC 间可见较多 Müller 纤维(黑箭头) HE $\times 400$ 图 4 对照组兔视神经光学显微镜像, 视神经纤维排列紊乱, 空泡变性加剧, 纤维间胶质细胞明显增多(黑箭) HE $\times 400$

Fig. 1 Photograph of light microscope of retina in NGF group. Sparse arranged RGC and some Müller fiber (black arrow) HE $\times 400$
 Fig. 2 Photograph of light microscope of optic nerve in NGF group. Regularly arranged fiber of optic nerve, vacuolation, and increased spongiocytes between the nerve fibers (black arrow) HE $\times 400$
 Fig. 3 Photograph of light microscope of retina in control group. Sparse arranged RGC with cataclasm of karyon (black arrow) and some Müller fiber between the remained RGC (black arrowhead) HE $\times 400$
 Fig. 4 Photograph of light microscope of optic nerve in control group. Disorganized array of fiber of optic nerve, severe vacuolation, and increased spongiocytes between the nerve fibers (black arrow) HE $\times 400$

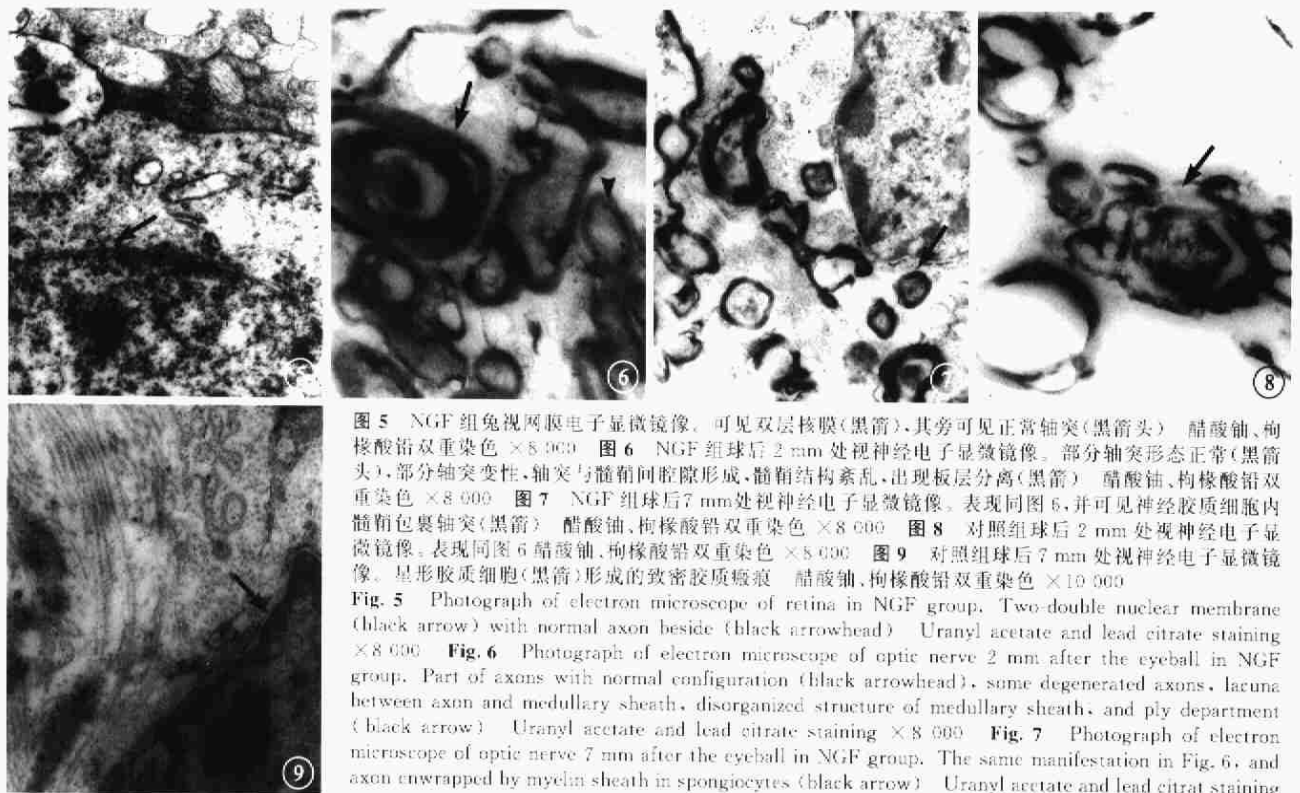

图 5 NGF 组兔视网膜电子显微镜像。可见双层核膜(黑箭),其旁可见正常轴突(黑箭头) 醋酸铀、枸橼酸铅双重染色 $\times 8\ 000$ 图 6 NGF 组球后 2 mm 处视神经电子显微镜像。部分轴突形态正常(黑箭头),部分轴突变性,轴突与髓鞘间腔隙形成,髓鞘结构紊乱,出现板层分离(黑箭) 醋酸铀、枸橼酸铅双重染色 $\times 8\ 000$ 图 7 NGF 组球后 7 mm 处视神经电子显微镜像。表现同图 6,并可见神经胶质细胞内髓鞘包裹轴突(黑箭) 醋酸铀、枸橼酸铅双重染色 $\times 8\ 000$ 图 8 对照组球后 2 mm 处视神经电子显微镜像。表现同图 6 醋酸铀、枸橼酸铅双重染色 $\times 8\ 000$ 图 9 对照组球后 7 mm 处视神经电子显微镜像。星形胶质细胞(黑箭)形成的致密胶质瘢痕 醋酸铀、枸橼酸铅双重染色 $\times 10\ 000$

Fig. 5 Photograph of electron microscope of retina in NGF group. Two-double nuclear membrane (black arrow) with normal axon beside (black arrowhead) Uranyl acetate and lead citrate staining $\times 8\ 000$ Fig. 6 Photograph of electron microscope of optic nerve 2 mm after the eyeball in NGF group. Part of axons with normal configuration (black arrowhead), some degenerated axons, lacuna between axon and medullary sheath, disorganized structure of medullary sheath, and ply department (black arrow) Uranyl acetate and lead citrate staining $\times 8\ 000$ Fig. 7 Photograph of electron microscope of optic nerve 7 mm after the eyeball in NGF group. The same manifestation in Fig. 6, and axon wrapped by myelin sheath in spongiocytes (black arrow) Uranyl acetate and lead citrate staining $\times 8\ 000$ Fig. 8 Photograph of electron microscope of optic nerve 2 mm after the eyeball in control group. The same manifestation in Fig. 6 Uranyl acetate and lead citrate staining $\times 8\ 000$ Fig. 9 Photograph of electron microscope of optic nerve 7 mm after the eyeball in control group. compact glial scar formed by star-like spongiocyte (black arrow) Uranyl acetate and lead citrate staining $\times 10\ 000$

统一损伤标准的动物模型,但不符合临床实际。非完全性损伤方法有视神经间接冲击伤^[3]、视神经管挤压伤、视神经夹挫伤^[2,4]等。视神经夹伤模型具有设计简单、便于操作、可确切的造成视神经损伤、较接近临床、对实验动物的创伤较轻、动物死亡率低等优点,所以被国内外科研人员广泛采用。NGF 是发现最早、也是 40 年来了解得最为清楚的一种神经细胞生长因子,它能促进交感神经和躯体胆碱能神经的生长,也能促进感觉神经的发育和生长。大多数学者认为 NGF 对 RGC 具有一定的保护作用。Carmignoto 等^[5]认为在视网膜水平上 NGF 可以促进成年小白鼠视神经切断后 RGC 的存活。Maffei 等^[6]在 RGC 轴突损伤后通过应用 NGF,使 RGC 的存活数量增加。黄才国等^[7]发现神经生长因子对视神经损伤有一定的治疗作用。但 NGF 对 RGC 的作用尚存在争论。Cui, Harvey^[8]将鼠上丘去除后眼内注入 NGF,结果发现注射后任何时间 NGF 对 RGC 的存活无明显影响。在实验中我们发现,兔视神经夹伤后 8 周时 NGF 治疗组 RGC 数量减少较对照组缓慢,神经纤维计数也显著高于对照组,说明视神经损伤后应用 NGF 可有效阻止轴突继续变性,从而减慢 RGC 退变速度,提高 RGC 存活。NGF 通过与其受体结合来发挥对 RGC 及视神经的保护作用,其作用机制可能为:(1)RGC 细胞有 NGF 高亲和力受

体 p140trkA,与 NGF 结合后使具有酪氨酸蛋白激酶活力的 p140trkA 的酪氨酸残基细胞浆部分的丝氨酸/苏氨酸残基依次自身磷酸化,导致酪氨酸蛋白激酶活化,引起一系列级联反应,产生相应的生物学效应。如:使神经元的生化活动加强,促进了轴突内视神经损伤后修复和再生所需的结构和功能物质的合成,在一定程度上防止了轴突的变性坏死,从而阻断了因轴突变性而激发的 RGC 死亡^[9]。同时还可通过抑制活性细胞的死亡程序来提高 RGC 的存活率^[10]。(2)RGC 上无 NGF 的低亲和力受体 p75,而 Müller 细胞表面有 p75 受体,NGF 与之结合后可减少 Müller 细胞的凋亡,后者释放某些第二因子如碱性成纤维细胞生长因子,从而发挥对 RGC 的保护作用,即胶质-神经间接保护途径^[11]。

玻璃体内注射 NGF 可以达到较高的药物浓度,但 NGF 在玻璃体内维持时间短,随时间延长迅速下降^[12]。由于 NGF 是蛋白质大分子物质,不能通过视网膜屏障和血脑屏障,所以只能局部给药,而反复玻璃体内注射药物又不符合临床实际。在本实验中,我们采用玻璃体内注药联合视神经损伤处组织工程化神经载药的给药方法。组织工程化神经具有生物可降解性和良好的生物相容性^[13],用其载药能相对延长 NGF 的有效作用时间。

4 参考文献

- 1 Quigley HA, Nickells RW, Kerrigan LA, et al. Retinal ganglion cell death in experimental glaucoma and after axotomy occurs by apoptosis. *Invest Ophthalmol Vis Sci*, 1995, 36:774-786.
- 2 Chen H, Weber AJ. BDNF enhances retinal ganglion cell survival in cats with optic nerve damage. *Invest Ophthalmol Vis Sci*, 2001, 42: 966-974.
- 3 蔡莉, 惠延年. 乳兔雪旺细胞对成兔视神经挫伤修复的作用. *中华眼底病杂志*, 2000, 16:91-93.
- 4 袁洪峰, 刘少章, 贺翔鹤. 大鼠视神经损伤视网膜碱性成纤维细胞生长因子的表达. *中华眼底病杂志*, 2000, 16:100.
- 5 Carmignoto G, Maffei L, Candeo P, et al. Effect of NGF on the survival of rat retinal ganglion cells following optic nerve section. *J Neurosci*, 1989, 9:1263-1272.
- 6 Maffei L, Berardi N, Carmignoto G. Proceeding of the retinal research symposia. MIT Press, 1994:45-57.
- 7 黄才国, 魏善建, 姜华, 等. 神经生长因子对大鼠视觉诱发电位的影响. *中国应用生理学杂志*, 2001, 17:349-351.
- 8 Cui Q, Harvey AR. At least two mechanisms are involved in the death of retinal ganglion cells following target ablation in neonatal rats. *J Neurosci*, 1995, 15:8143-8155.
- 9 李义召, 李大年. 神经生长因子与神经系统疾病. *国外医学神经病学神经外科学分册*, 1993, 20:297-300.
- 10 Rabacchi SA, Bonfanti L, Liu XH, et al. Apoptotic cell death induced by optic nerve lesion in the neonatal rat. *J Neurosci*, 1994, 14:5292-5301.
- 11 Yip HK, So KF. Axonal regeneration of retinal ganglion cells: effect of trophic factors. *Prog Retin Eye Res*, 2000, 19:559-575.
- 12 郭慷, 郭希让, 鲍玉洲, 等. 大鼠眼玻璃体内注射神经生长因子的药代动力学研究. *眼科研究*, 2003, 21:267-269.
- 13 张沛云, 王晓冬, 顾晓松. 背根神经节与医用可降解材料聚乙醇酸纤维联合培养的实验研究. *中华显微外科杂志*, 2000, 23:49-51.

(收稿日期:2004-02-24)

(本文编辑:朱敏)

· 病例报告 ·

静脉再次注射荧光素钠致腹痛一例

闫忠阳

【关键词】 荧光素钠/副作用; 荧光素血管造影术; 腹痛
中图分类号: R770.4

患者女, 12岁。因双眼视物不清1年, 加重20余天。20多天前曾在外地医院就诊, 诊断为“双眼葡萄膜炎”并行荧光素眼底血管造影(FFA)检查, 造影时无任何不适(检查报告丢失)。因无明显好转, 于2005年1月12日来我院就诊, 为进一步确诊, 当日在我院再次行FFA检查。患者及家属否认药物过敏史。全身检查未见异常。用复方托品酰胺充分散瞳后, 经肘前静脉缓慢推注1%荧光素钠3ml, 无不适后, 快速推注20%荧光素钠2ml。约3min后, 患者突然腹痛(可忍受)继之腹泻, 腹泻后腹痛缓解, 大小便无明显异常, 无其它不适。因症状较轻且自行缓解, 患者无胃肠病史, 故嘱患者卧床休息观察, 未做其它处理。

荧光素钠作为眼科临床中常用的诊断用染色剂, 主要借助其在血管内的荧光反应以观察视网膜、脉络膜、虹膜等的血管微循环情况, 荧光素钠作为一种染料, 进入人体内不参与机体代谢及分解, 毒性极小, 机体对其有很好的耐受性^[1]。静脉注射后, 一般无严重的不良反应偶见恶心, 呕吐, 瘙痒, 皮疹。对于特异质患者可能出现呼吸道阻塞, 声音嘶哑, 急性肺水肿, 血压升

高, 昏迷休克, 心跳和呼吸停止甚至死亡等严重的反应^[2]。本例患者20d后静脉再次注射荧光素钠后出现腹痛、腹泻, 这种反应在FFA的不良反应中是非常罕见的, 有关学者推测腹痛腹泻可能是神经性的胃肠痉挛所致^[3], 通过本例患者可见初次或再次行FFA检查前做过过敏试验并不能预测静脉注射后有无过敏反应, 所以预防这种不良反应是非常困难的。建议在今后工作中除检查前应仔细询问病史, 严格掌握检查适应证以外, 无论是初次或再次行FFA检查时都不能忽视不良反应的发生, 尤其是初次造影时无任何不良反应的再次造影者。所以给患者做这项检查前必须将用药后有可能出现的不良反应及注意事项向患者及家属解释清楚, 同时加强培训医务人员的急救能力是非常重要的。

参考文献

- 1 魏景文, 主编. 临床眼底病彩色图谱. 天津: 天津科技翻译出版公司, 1995. 2.
- 2 陈祖基, 主编. 眼科临床药理学. 北京: 化学工业出版社, 2002. 435-436.
- 3 刘健, 杜敏, 高恕, 等. 荧光素钠静脉注射后的二次过敏反应. *中华眼底病杂志*, 1994, 3:186-187.

(收稿日期:2005-03-31)

(本文编辑:韦纯义)

作者单位:0540011 河北省邢台市眼科医院

通讯作者:闫忠阳, Email: yzyh7615892@sina.com