

MPPE 的荧光素和吲哚青绿眼底血管造影的临床特征及意义

周才喜, 李瑞峰, 苑志峰, 张胜娟

作者单位: (054001) 中国河北省邢台市眼科医院
作者简介: 周才喜, 女, 主治医师, 硕士, 研究方向: 眼底病。
通讯作者: 周才喜. eyecxzhou@sina. com
收稿日期: 2009-12-23 修回日期: 2010-01-25

Clinical features and significance of fundus fluorescein angiography and indocyanine green angiography of MPPE

Cai-Xi Zhou, Rui-Feng Li, Zhi-Feng Yuan, Sheng-Juan Zhang

Xingtai Eye Hospital of Hebei Province, Xingtai 054001, Hebei Province, China

Correspondence to: Cai-Xi Zhou, Xingtai Eye Hospital of Hebei Province, Xingtai 054001, Hebei Province, China. eyecxzhou@sina. com
Received: 2009-12-23 Accepted: 2010-01-25

Abstract

• AIM: To observe the features and the clinical significance of fundus fluorescein angiography (FFA) and indocyanine green angiography (ICGA) in multifocal posterior pigment epitheliopathy (MPPE).

• METHODS: The clinical data of 35 cases (51 eyes) with MPPE during Jan. 2007 to Apr. 2009 were analyzed retrospectively. All the patients received the conventional examination, including the vision, slit-lamp, the direct/indirect ophthalmoscope examination, and the fundus color photography, FFA and ICGA with heidelberg retinal confocal laser instrument (HRA-2) were also carried out.

• RESULTS: The multifocal retinal pigment epithelial (RPE) leakage and choroidal circulatory disturbances (including choroidal vascular filling delay as well as the expansion/leakage of choroidal blood vessels) were the main features of the MPPE in active phase examined by FFA and ICGA. Some patients occurred the exudative retinal detachment for a large number of RPE leakage and a long time leakage, in which some changes similar to chronic uveitis appeared in a small part of patients including the leakages of retinal vessels, retinal non-perfusion areas and neovascularization, the disc with strong fluorescence in the FFA later phase. The chief changes were the RPE and choriocapillaris atrophy in FFA and ICGA with the MPPE in quiescent phase, but the choroidal circulation anomalies disappeared including the choroidal filling delay and dilated.

• CONCLUSION: The MPPE patients have similar changes with central serous chorioretinopathy (CSC) in FFA and ICGA, but the degree is more serious, in which some

patients can be accompanied with some similar changes with chronic uveitis. The black infrared fluorescent focus in ICGA during the late phase will help us to judge the prognosis of the MPPE.

• KEYWORDS: chorioretinitis; pigment epithelium; indocyanine green angiography; diagnostic use; fluorescein angiography

Zhou CX, Li RF, Yuan ZF, et al. Clinical features and significance of fundus fluorescein angiography and indocyanine green angiography of MPPE. *Int J Ophthalmol (Guoji Yanke Zazhi)* 2010;10(3):485-487

摘要

目的: 观察多发性后极部色素上皮病变 (multifocal posterior pigment epitheliopathy, MPPE) 的荧光素眼底血管造影 (fundus fluorescein angiography, FFA) 和吲哚青绿眼底血管造影 (indocyanine green angiography, ICGA) 特征及其临床意义。

方法: 回顾性分析 2007-01/2009-04 期间在我院就诊的 35 例 51 眼 MPPE 患者的临床资料。所有患者都接受了常规视力、裂隙灯、直/间接眼底镜检查, 同时行眼底彩色照相和德国海德堡共聚焦激光视网膜仪 (HRA-2) 的同步 FFA 和 ICGA 检查。

结果: 多灶性视网膜色素上皮 (RPE) 渗漏和脉络膜血管循环障碍 (包括脉络膜血管充盈延迟以及脉络膜血管的扩张渗漏) 是活动期 MPPE 患者在 FFA 和 ICGA 检查中的主要特征性改变。由于长期大量的 RPE 渗漏, 部分患者会继续发生渗出性视网膜脱离, 其中小部分在 FFA 检查中还有视网膜小血管普遍渗漏、视网膜无灌注区及新生血管形成、晚期视盘强荧光着色等慢性葡萄膜炎的改变。静止期 MPPE 患者在 FFA 和 ICGA 中的荧光改变则主要为 RPE 和脉络膜毛细血管的萎缩, 而脉络膜血管充盈迟缓和血管扩张等循环异常变化基本消失。

结论: MPPE 有类似 CSC 的 FFA 和 ICGA 改变, 但程度更重; 其中部分患者还可伴有类似慢性葡萄膜炎的改变。MPPE 的 ICGA 后期像中的暗黑色低红外荧光灶有助于我们判断患者病情的预后。

关键词: 脉络膜视网膜炎; 色素上皮; 吲哚青绿; 诊断应用; 荧光素血管造影术

DOI: 10. 3969/j. issn. 1672-5123. 2010. 03. 027

周才喜, 李瑞峰, 苑志峰, 等. MPPE 的荧光素和吲哚青绿眼底血管造影的临床特征及意义. *国际眼科杂志* 2010;10(3):485-487

0 引言

多发性后极部色素上皮病变 (multifocal posterior pigment epitheliopathy, MPPE), 又称泡状视网膜脱离, 是以视网膜后极部的多灶性色素上皮屏障损害, 视网膜形成

多处泡状隆起为特征,属中心性浆液性脉络膜视网膜病变(central serous chorioretinopathy, CSC)的严重类型^[1]。目前有关 CSC 的荧光素眼底血管造影(fundus fluorescein angiography, FFA)和吲哚青绿眼底血管造影(indocyanine green angiography, ICGA)观察已有诸多报道^[2-4],但有关 MPPE 的相关报道却不多见^[5],为此我们对 35 例 MPPE 患者的 51 只患眼用德国海德堡公司生产的共焦激光视网膜扫描仪(HRA-2)进行了同步 FFA 和 ICGA 检查,以探讨 MPPE 病的 FFA 和 ICGA 改变特征及其临床意义。

1 对象和方法

1.1 对象 回顾性总结分析了 2007-01/2009-06 在我科经直接检眼镜、FFA 和 ICGA 检查确诊的 35 例 51 眼 MPPE 患者的临床资料。其中男 29 例,女 6 例,年龄 35~58(平均 43.1)岁。单眼 19 例,双眼 16 例;右 25 眼,左 26 眼。活动期患者 35 眼,静止期或恢复期患者 16 眼,11 眼曾有 CSC 病史,其中 9 眼曾接受过激光治疗。此次就诊时活动期患眼最佳矫正视力指数/眼前~0.6,平均 0.23;静止期患眼最佳矫正视力指数/33cm~0.8,平均 0.33。所有患者均无全身激素应用病史。均符合以下诊断标准:活动期患者眼底有黄斑部视网膜水肿和/或皱褶,可伴有灰白色视网膜下渗出灶,不同程度的色素沉着及下方渗出性视网膜脱离;FFA 检查均可见多发性 RPE 活动性漏点。静止期患者为 FFA 检查无 RPE 活动性渗漏;但眼底检查后极部有多灶性视网膜色素上皮损害灶,下方有典型的陈旧性“沙漏样”下水道和视网膜脱离后的色素上皮改变;或既往有明确的 MPPE 病史。并排除原田综合征、交感性眼炎、脉络膜肿瘤、特发性葡萄膜渗漏等病变。

1.2 方法 采用德国海德堡公司生产的共焦激光视网膜扫描仪(HRA-2)同步做 FFA 和 ICGA。200g/L 荧光素钠 3mL(广西梧州制药厂)与吲哚青绿 25mg(丹东医创药业公司)混合,在 5s 内于肘前静脉快速推入,早期连续拍摄,1min 后间断拍摄,晚期为 30min 后。2~3 个医生共同阅片,将两种造影图像反复对照观察分析,以便对 ICGA 图像上的异常表现做出判断和解释。

2 结果

2.1 眼底改变 在 35 只活动期患眼眼底均有黄斑水肿,其中 9 眼还伴有视网膜皱褶,13 眼合并有灰黄色视网膜下渗出,19 眼出现“沙漏样”下水道,10 眼下方有渗出性视网膜脱离。16 只静止期患眼眼底后极部均可见多个不规则色素上皮萎缩灶,其内有斑点状色素沉着,掺杂着淡红色的脱色素区。其中 3 眼还伴有视网膜下机化膜和视网膜皱褶。4 眼合并有陈旧性“沙漏样”下水道和视网膜脱离者,检眼镜下病变部位呈青灰色外观,伴斑点状脱色素和色素沉积。

2.2 FFA 改变 在 35 眼活动期患眼 FFA 早期均显示后极部有多处 RPE 损害灶,呈斑驳状强荧光,其中部分强荧光小点逐渐呈冒烟状或墨渍样扩大;视网膜下灰白色病灶呈相对弱荧光(图 1);后期视网膜下灰白色渗出灶呈强荧光着色,其中 6 眼后期还合并有视盘强荧光着色。19 眼合并有“沙漏样”下水道者,呈条带状透见荧光,其中的 10 眼还合并有下方视网膜渗出性脱离伴脱离处视网膜小血管的荧光素渗漏(图 2),其中还有 1 眼还有视网膜无灌注和新生血管形成。16 只静止期患眼 FFA 早期显示后极部有多个斑驳状透见荧光灶,其内 RPE 普遍萎缩伴不同程度的脉络膜毛细血管萎缩。其中 3 眼合并有视网膜下机化膜者后期呈强荧光组织着色。4 眼合并有陈旧性“沙漏样”

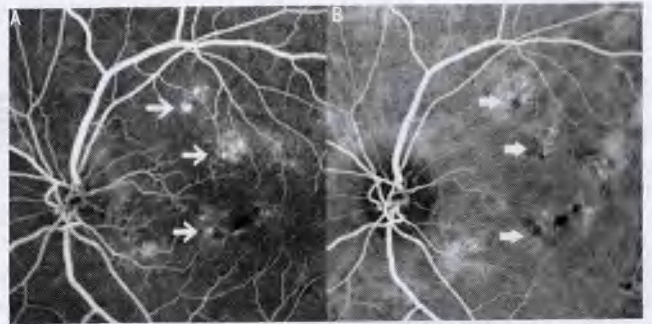


图 1 活动期 MPPE 的 FFA 和 ICG 中期像 A:FFA 示黄斑部有多个 RPE 渗漏点(白箭);B:ICG 示黄斑部有多个脉络膜低荧光灶,其周围有扩张的脉络膜血管分布,且与 FFA 中的 RPE 灶对应(白箭头)。

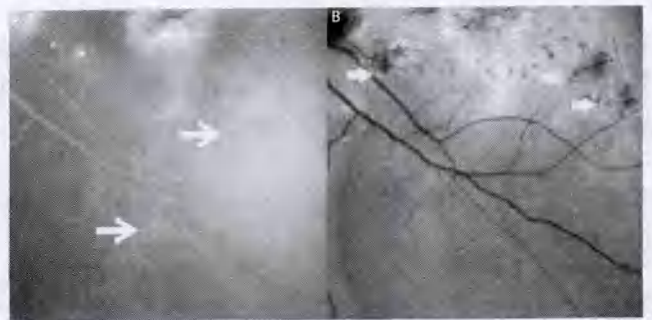


图 2 FFA 和 ICG 后期像 A:FFA 示颞下血管弓“下水道”处视网膜小血管普遍渗漏(白箭);B:ICG 示黄斑部脉络膜强荧光渗漏、着色,并见多个暗黑色低红外灶散在分布(白箭头)。

下水道和下方视网膜脱离者,在 FFA 中为斑驳状透见荧光(图 3)。

2.3 ICGA 改变 35 只活动期患眼中有 23 眼(65.7%)在 ICGA 早期渗漏灶局部或附近显示荧光充盈延迟,呈小片状低荧光灶,最长者延迟至 2min 11s 左右;且在低荧光灶周围有脉络膜血管扩张性强红外荧光分布,为多灶性(图 1)。ICGA 中期,FFA 图像上有渗漏处,ICGA 均有相应的渗漏点,在渗漏点周围和后极部尚有弥漫性的相对强荧光区,范围超过上下血管弓,渗漏点数为 3~10 个以上,多位于后极部。ICGA 后期眼底后极部可见多个散在分布、边界清楚的不规则形暗黑色无荧光灶,其中夹杂有数个强红外荧光灶(图 2)。此外,13 眼合并有灰白色视网膜下渗出灶者在 ICGA 早期表现为低红外荧光灶,后期为强荧光着色。5 眼合并有 PED 者在 ICGA 期间始终为黑色的低荧光。19 眼合并有“沙漏样”下水道及 10 眼合并有下方视网膜脱离者在 ICGA 早期为脉络膜毛细血管轻度萎缩性低荧光灶,或无明显异常,后期为相对增强的红外荧光,其间夹杂一些不规则或斑点状暗黑色无荧光灶。16 只静止期患眼在 ICGA 早中期可见 1 个到多个不规则形脉络膜毛细血管萎缩灶,呈相对弱红外荧光,并裸露出其内的脉络膜中、大血管;ICGA 后期所有患眼后极部可见多个边界清晰的暗黑色无荧光灶,数目上比早期所见的异常的强红外或弱红外荧光灶多,与 FFA 中显示的 RPE 损害灶相对应。其中 4 眼伴有陈旧性“沙漏样”下水道和下方视网膜脱离者在 ICGA 早期表现为脉络膜毛细血管萎缩性低红外荧光,后期为相对强红外荧光镶边的暗黑色条带(图 4)。

3 讨论

通过对 35 例 51 眼 MPPE 患者的 FFA 和 ICGA 图像的详细观察和对比分析,我们发现 MPPE 有与 CSC 相同的 FFA 和 ICGA 改变,包括:活动期 MPPE 显示后极部有活动

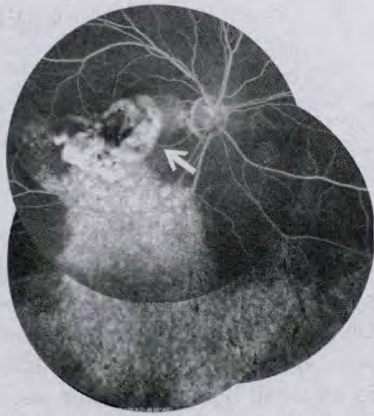


图3 静止期 MPPE 的 FFA 中期像。黄斑部视网膜萎缩灶呈强荧光组织着色,其内色素呈遮蔽荧光(白箭)。下方原视网膜脱离区域呈斑驳状透见荧光。

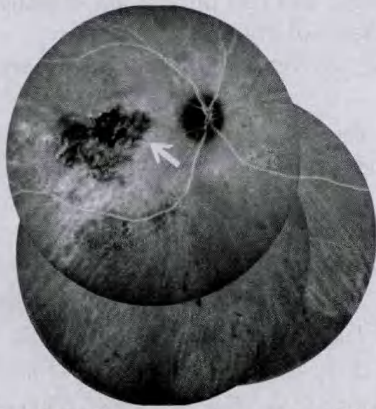


图4 静止期 MPPE 的 ICGA 中期像。黄斑部萎缩灶内视网膜 RPE 和脉络膜毛细血管及中小血管明显萎缩,灶内有色素沉着(白箭)。下方原视网膜脱离区域也有脉络膜毛细血管萎缩。

性 RPE 渗漏点,脉络膜血管充盈延迟,脉络膜静脉及毛细血管的扩张和渗漏;静止期 MPPE 显示后极部有多灶性色素上皮和脉络膜毛细血管的萎缩,并伴广泛的脱色素和色素沉着灶,但程度上远比 CSC 重。这一方面说明 RPE 屏障功能障碍和脉络膜循环的异常也是 MPPE 的主要病理改变,另一方面也说明 MPPE 确实是 CSC 的一种严重类型。同时,我们也发现 MPPE 还有其独特改变。首先,FFA 检查发现 19 只活动期患眼(54.3%)的黄斑下方有与水肿区相连的“沙漏样”下水道出现,且其中的 10 眼(52.6%)

还伴有下方渗出性视网膜脱离,及脱离区域视网膜小血管的荧光素渗漏;5 眼(14.3%)后期还伴有视盘的强荧光着色;还有 1 例有视网膜无灌注区和视网膜新生血管形成。分析原因,我们认为这是由于 RPE 的严重渗漏导致了神经上皮与 RPE 长期分离,视网膜及其血管组织的正常代谢受到影响,因此出现缺血、缺氧等改变,再加上神经上皮液内炎症因子的长期慢性刺激,最终导致眼底组织出现一些慢性葡萄膜炎的类似改变。因此,临床中 FFA 检查发现 MPPE 患者合并有以上慢性葡萄膜炎改变时,一定要谨慎,仔细做出判别,以免误诊、漏诊,贻误治疗。其次,ICGA 检查发现活动期 MPPE 患者的脉络膜循环异常改变显著,且范围广泛。它们不仅出现在 RPE 渗漏点及其附近,其他无 RPE 渗漏部位也可出现,甚至部分达中纬部。尤其在 ICGA 早中期,脉络膜静脉和毛细血管的高渗漏状态改变表现突出。而静止期 MPPE 则主要表现为后极部脉络膜毛细血管的萎缩,脉络膜静脉、毛细血管的扩张和高渗漏状态基本消失。这些说明活动性 RPE 渗漏与脉络膜循环障碍关系密切,一旦脉络膜循环障碍得以稳定,MPPE 的病情也就趋于稳定。

此外,我们还发现 ICGA 后期(30min 后)MPPE 患者后极部会出现多个不规则形暗黑色无荧光灶。根据李瑞峰等^[6]的研究,我们知道 ICGA 后期会出现“图像反转”现象,暗黑色无荧光灶表明该部位的 RPE 细胞功能已受损。而 RPE 细胞是维持锥杆细胞正常功能运转的保障,一旦 RPE 细胞受损,相应部位的视细胞也会萎缩或死亡。故如果这种病灶位于黄斑中央则会导致严重的视功能障碍。因此,根据这现象,我们可以依据患者 ICGA 后期像暗黑色无荧光灶的分布及范围判断其今后的视功能及预后。

参考文献

- 1 李凤鸣. 眼科全书(中). 北京:人民卫生出版社 1997;2267-2273
- 2 刘晓玲,林冰,瞿佳. 中心性浆液性脉络膜视网膜病变的吲哚青绿和荧光素眼底血管造影. 中华眼底病杂志 2000;16(1):14-16
- 3 阳桥生. 中心性浆液性视网膜脉络膜病变眼底荧光造影特点. 眼科新进展 2005;25(3):268-269
- 4 王兰惠,陈松,韩梅,等. 中心性浆液性脉络膜视网膜病变吲哚青绿血管造影图像特征. 中华眼底病杂志 2001;17(2):151-152
- 5 卢宁,王光璐,张风,等. 多发性后极部色素上皮病变的吲哚青绿和荧光素眼底血管造影. 中华眼底病杂志 2000;16:6-8
- 6 李瑞峰,杨荣,李成泉,等. 吲哚青绿眼底血管造影晚期图像反转现象的观察. 中华眼底病杂志 2007;23(6):441-442